



Secrétariat Général V.O.E. Bollewerpstraat , 119 B- 8770 Ingelmunster

Résultat de dépistage de la dysplasie chez le chien.

Race : *Altdeutscher Schäferhund*

Nom du chien : *RYADE*

Date de naissance : *8 10 11 2012*

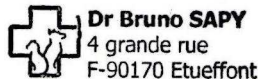
N° de tatouage ou micro-chip : *250 269 604 63 6 039*

N° de pédigrée : *VOE 57455*

Date de prise du cliché radiologique : *9 10 11 2013*

Nom et adresse du propriétaire : *M^{lle} BRISWALTER Laetitia.
chemin de la goutte des Forges 90200 LEPUIX-GY*

Nom et adresse du vétérinaire :

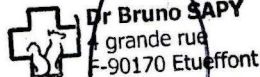


Dr Bruno SAPY
4 grande rue
F-90170 Etueffont

Hanches	Coudes
HD A	<i>0</i>
HD B	<i>1</i>
HD C	<i>2</i>
HD D	<i>3</i>
HD E	

Lecteur officiel :

Signature du vétérinaire
Certifié sincère



Dr Bruno SAPY
4 grande rue
F-90170 Etueffont

Signature du lecteur
Certifié sincère

Prof. Dr. Snaps Frédéric
DMV, PhD, Cert. VR, Dip ECVDI

- Le vétérinaire faisant les radiographies certifie que le chien a bien été anesthésié. *Oui-non*
- Le pédigrée original est joint à ce résultat de lecture. *Oui-non*
- Biffer les mentions inutiles.
- Cocher la case correspondante aux résultats.

KYNOLOG. MAATSCHAP. V.O.E.
SOC. CYNOLOGIQUE
SECRETARIAAT / SECRETARIAT:
BOLLEWERPSTRAAT 119
8770 INGELMUNSTER
051/3105.31