

## DEPISTAGE RADIOGRAPHIQUE DE LA DYSPLASIE DU COUDE

NOM : LASKO  
 RACE : *Net deutsche Schäferhund*  
 SEXE : M  
 Date de naissance : 21/09/2015  
 Poids 38  
 N° de Puce : 250268500885638  
 N° de Tatouage :  
 N° B.O.F. : IHR 215 532  
 N° d'Ordre :  
 Date de prise du cliché : 3/10/2016  
 Attestation Vétérinaire certifiant la conformité de l'identification : OUI - ~~NON~~

Identification infaisliable du cliché : OUI - ~~NON~~  
 Radiographie latéralisée :  
 Positionnement profil D flexion :  $\uparrow$   
 Positionnement profil D ext :  $\uparrow$   
 Positionnement profil G flexion :  $\uparrow$   
 Positionnement profil G ext :  $\uparrow$   
 Positionnement  $\frac{3}{4}$  face rot int D :  $\uparrow$   
 Positionnement  $\frac{3}{4}$  face rot int G :  $\uparrow$

### LECTURE DU CLICHE

ANOMALIES ANATOMIQUES RADIOLOGIQUEMENT VISIBLES SUR LES CLICHES EXAMINES									
Non-union du processus ancone	-	-	-	-	-	-	-	-	-
Fragmentation du processus coronoïde*	-	-	-	-	-	-	-	-	-
Incongruence articulaire	-	-	-	-	-	-	-	-	-
Ostéochondrite disséquante du condyle huméral	-	-	-	-	-	-	-	-	-
<b>MANIFESTATIONS ARTHROSISQUES</b>									
Ostéophytes visibles aux marges articulaires	-	-	-	-	-	-	-	-	-
Ostéophytes < 2mm	-	-	-	-	-	-	-	-	-
2mm < Ostéophytes < 5mm	-	-	-	-	-	-	-	-	-
5mm < Ostéophytes	-	-	-	-	-	-	-	-	-
Ostéophytes/profil latéraux de l'articulation	-	-	-	-	-	-	-	-	-
Densification de la POSC de l'incisure sigmoïde ulnaire	-	-	-	-	-	-	-	-	-
D	-	-	-	-	-	-	-	-	-
G	-	-	-	-	-	-	-	-	-

\* cette lésion n'est pas systématiquement décelable sur les incidences classiquement préconisées pour le dépistage de la dysplasie du coude

### Qualification internationale (coude le plus mal noté)

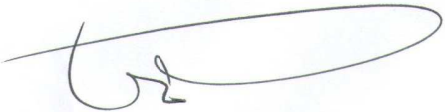
<b>ED0</b>	<b>SL</b>	<b>ED1</b>	<b>ED2</b>	<b>ED3</b>
------------	-----------	------------	------------	------------

### RESULTAT DE L'EXAMEN

D	+	D
G	+	G

ED0 = Absence de dysplasie du coude radiologiquement visible  
 SL = Stade limite  
 ED1 = Dysplasie légère  
 ED2 = Dysplasie moyenne  
 ED3 = Dysplasie sévère

Charbonnières les Bains, le 2/11/2016



Professeur Jean-Pierre GENEVOIS  
Ordre National des Vétérinaires N°2378

NB Adresse exclusive pour l'expédition des radiographies relatives aux races concernées :  
 Professeur J.P Genevois - BP 88 - 69751 CHARBONNIERES LES BAINS CEDEX  
 Joindre obligatoirement une enveloppe neuve (identique à celle utilisée pour l'expédition) correctement affranchie et portant l'adresse de retour